Lane Medical Library

Aus dem Zahnärztlichen Institut der Universität Göttingen.
Direktor: Prof. Dr. H. H. Rebel.

1931

Experimentelle Untersuchungen zur Amputation der gesunden Pulpa nach der Arsen- und nach der Hochfrequenzmethode

---

Inaugural-Dissertation

zur Erlangung der Doktorwürde der Zahnheilkunde

der Medizinischen Fakultät

der Georg August-Universität zu Göttingen

vorgelegt von

Frans H. Smith
Zahnarzt aus Utrecht.

Göttingen 1931.

Buchdruckerei des „Göttinger Tageblattes"
Gebr. Wurm G. m. b. H.

Gedruckt mit Genehmigung der Medizinischen Fakultät
der Universität Göttingen.

Dekan: Prof. Dr. G. B. Gruber.

Referent: Prof. Dr. H. H. Rebel.

Tag der mündlichen Prüfung: 21. Juli 1931.

Meinen lieben Eltern

in Dankbarkeit gewidmet

Digitized by the Internet Archive
in 2026

https://archive.org/details/IA40154024_0298

Einleitung.

Die Behandlung der freigelegten oder erkrankten Zahnpulpa ist, da eine Heilung im wahren Sinne des Wortes, schon vom theoretischen Standpunkt aus betrachtet, ausgeschlossen erscheint (Unmöglichkeit der Epithelisierung der Wunde), eine der schwersten und zugleich undankbarsten Aufgaben der zahnärztlichen Therapie.

Abgesehen von der Behandlung derjenigen Pulpaerkrankungen, bei denen das apikale Parodontium beteiligt ist, sind es im wesentlichen drei Methoden, die für die Behandlung der entzündeten Pulpa in Betracht kommen, nämlich die Ueberkappung, die Amputation und die Exstirpation der Pulpa, deren gegenseitigen Grenzen nicht scharf festzustellen sind.

Die Ueberkappung.

Eine Methode, die früher vor allem bei unbeabsichtigt freigelegten Pulpen sehr oft angewandt wurde, ist die der direkten Pulpaüberkappung, „die bewußte, nach gewissen Prinzipien der Wundbehandlung vorgenommene Ueberdeckung oder Abdeckung der auf natürlichem Wege oder künstlicherweise freigelegten Zahnpulpa zum Schutz gegen die von außen durch die Höhle kommenden Reize, mit dem Ziele der Gesunderhaltung dieses Organes", wie sie Rebel bezeichnet. Wenn auch eine derartige Gesunderhaltung unter vielen Vorbedingungen in einem sehr günstigen Falle vielleicht möglich ist, so hat die Methode doch für die Praxis keine Bedeutung. Rebel kam auf Grund experimenteller Untersuchungen zu der Erkenntnis, daß in der Praxis eine freigelegte Pulpa als ein verlorenes Organ anzusehen ist. (Zu demselben Ergebnis kam auch Palazzi.)

Die Amputation.

Unter Pulpaamputation kann man zweierlei Methoden verstehen, 1. die Ueberkappung des lebenden Pulpenstumpfes, also eine Amputation im eigentlichen chirurgischen Sinne, 2. die Ueberkappung und Imprägnierung der bewußt kauterisierten Wurzelpulpa. Ursprünglich hat A. Witzel mit seiner Amputationsmethode nichts anderes erzielen wollen als die Ueberkappung der lebenden Wurzelpulpa, wie es auch aus seiner Definition hervorgeht: „Ich verstehe unter Pulpaamputation diejenige Operation an Mahlzähnen, bei welcher die tags zuvor mit Arsenpaste kauterisierte Pulpakrone mit scharfen, runden oder ovalen Bohrern aus der weit geöffneten Pulpakammer entfernt wird, und die in den Wurzelkanälen zurückgelassenen Pulpawurzeln antiseptisch überkappt werden." Witzel wollte also nur die erkrankte Pulpakrone kauterisieren.

Fischer hat 1912 versucht, die Pulpawurzeln von Zähnen, deren Kronenpulpa unter Lokalanästhesie entfernt worden sei, lebend zu erhalten unter einem schwach antiseptischen Verbande, welche Versuche zum Mißerfolg geführt haben.

Davis veröffentlichte 1922 eine ähnliche Methode, die er als partielle Pulpektomie bezeichnete, bei der unter möglichst aseptischem Vorgehen und Vermeidung stark wirkender Medikamente (sowie des Arsens), die Wurzelpulpen am Leben erhalten werden könnten.[1]) Was aber zumeist wenigstens in Europa, unter Pulpaamputation verstanden wird, gibt die Definition von O. Müller sehr deutlich an: „Unter Amputation der Pulpa verstehe ich die Wegnahme des Kronenteils einer in toto zur Kauterisation gekommenen Pulpa und die Ausfüllung des Pulpavakuums mit einer Paste zur dauernden Fixation und Sterilisation der Wurzelpulpa."

Die Exstirpation.

Wenn es auch schon schwer ist, eine scharfe Abgrenzung zwischen Ueberkappung und Amputation festzustellen, fast unmöglich wird es, um zwischen Amputation und Exstirpation die Grenze zu ziehen, wie es schon aus dem fast zum Sprichwort gewordenen Ausdruck: „Jede Exstirpation ist eine hohe Amputation", hervorgeht. Adloff behauptet: „Der Unterschied ist, daß bei der Amputationsmethode die nicht entfernten Pulpenfäden bewußt und gewollt, bei der Exstirpation ungewollt in dem Kanal belassen werden.

Durch ihre Ausnahmestellung in der Medizin, die besteht in der Gesetzwidrigkeit gegen die Lehren der allgemeinen Chirurgie alles nekrotische Gewebe aus dem Körper zu entfernen, ist die Pulpaamputation eine lange Zeit scharf bekämpft worden. Erst als durch die Untersuchungen von Preiswerk, Fischer, Adloff, Hess und anderen über die feinere Anatomie der Wurzelkanäle, der Beweis erbracht wurde, daß es eine Unmöglichkeit ist, die Pulpa restlos zu entfernen, und später die histologischen Befunde von O. Müller, S. Meyer, Lutz und vielen anderen nach Amputation eine Heilung im Sinne der Abdichtung des Foraminis apicalis durch eine knochenähnliche Substanz aufwiesen, hat die Methode ihre wissenschaftliche Berechtigung erhalten. Das Hauptproblem liegt in der heutigen Zeit nicht mehr in der Frage, welche Methode, Amputation oder Exstirpation, die bessere ist, sondern die Entscheidung, in welchen Fällen man amputieren kann, bzw. wann man exstirpieren muß, ist von viel größerer Bedeutung, und diese Frage der Indikation ist abhängig von dem durch schärfste Diagnosenstellung zu erfassenden Zustand der Wurzelpulpa.

Auch die Frage, welches Medikament das beste sei für die Imprägnierung zur Erhaltung eines aseptischen Zustandes in dem Pulpenstumpf, mit dem Ziele eine Reinfektion zu verhüten, spielt in der Literatur eine bedeutende Rolle; unzählige Medikamente sind früher gebraucht worden, sehr viele der verschiedensten Art werden auch jetzt noch verwandt, immer aber war bisher ihre Wirkung rein chemischer Natur. Der neuer-

[1]) Ganz kürzlich hat auch Vonhaus eine derartige Methode angegeben.

dings — ich möchte fast sagen über Gebühr — empfohlene Hochfrequenzstrom wirkt nach einem anderen Prinzip; für die Behandlung der erkrankten Pulpa ist der Hauptwert dieses Verfahrens in der erheblichen Steigerung der Wirkung, die die verwandten (chemischen) Medikamente unter Einfluß dieses Stromes erfahren, zu erblicken.

Hier ist vielleicht die Stelle, um ganz kurz das eigentliche Ziel der Behandlung von Zähnen mit erkrankten Pulpen zu kennzeichnen. Alle unsere Maßnahmen erstreben eine Ausfüllung der Endverzweigungen des Wurzelkanals mit knochenähnlichem Gewebe (sogen. Vercementierung). Man versucht dieses Ziel zu erreichen, in dem man den Wurzelkanal in aseptischem Zustand zu erhalten, bzw. wenn vorher Infektion vorlag, in sterilen Zustand zu bringen, sich bemüht, ohne dabei durch neu zugesetzte Reize das für die Heilung wichtige Gewebe zu schädigen.

Wir können den Erfolg (bzw. Mißerfolg) unserer Behandlungsmethode auf verschiedene Weise nachprüfen und zwar durch:

1. klinische Beobachtung; eine Methode, die sich im wesentlichen auf die subjektiven Angaben der Patienten stützt, wobei auch nicht zu bestimmende Faktoren, wie es z. B. die wechselnde Widerstandskraft des Organismus und das oft latente Wachstum apikaler Herde sind, eine Rolle spielen und dadurch die Methode unzuverlässig machen.

2. Bakteriologische Untersuchung des Kanalinhaltes; diese Methode ist nicht exakt, weil es immer fraglich bleibt, ob auch in den Teilen des Kanals, die nicht von der Prüfungsnadel erreicht werden, Sterilität herrscht, wenn die Nadel steril aus dem Kanal kommt.

3. Röntgenologische Kontrolle; gibt nur den sicheren Mißerfolg an, nämlich wenn das Röntgenbild positiv eine Abweichung vom Normalen zeigt, ist der Röntgenbefund dagegen negativ, so ist dies noch nicht entscheidend für den Erfolg der Behandlung.

4. Histologische Untersuchung; eine Methode, die die sichersten Resultate liefert, aber nur da, wo man das parodontale Gewebe mit zur Untersuchung heranziehen kann, also bei Tierexperimenten und Leichenmaterial, über Erfolg oder Mißerfolg entscheiden kann.

Eine kurze Besprechung der wichtigsten Probleme, die bei der Amputation und der Hochfrequenzbehandlung in Betracht kommen, wird in den nächsten Seiten erfolgen.

Indikation.

Ueber die Indikationsfrage herrscht im allgemeinen noch keine Uebereinstimmung in den Ansichten der verschiedenen Autoren, es werden daher in der Literatur die verschiedensten Angaben für die Indikation für Pulpaamputation gemacht.

Als extremste Indikation ist wohl die von R. Kronfeld (1922) anzusehen. Er behauptet: „Ich wende stets und prinzipiell die Amputation an, wenn ich irgendwie und irgendwas mit der Pulpa zu tun habe." Hierbei ging er aus von der Theorie von Buckley, nach welcher Trikresolformalin mit den Gewebsresten desinfizierende Stoffe bilden sollte, eine Theorie, die der Nachprüfung nicht standgehalten hat.[1]) Später (1927) kam Kronfeld ein wenig von diesem radikalen Standpunkt zurück, er hält nunmehr die Pulpaamputation für „die souveräne Behandlungsmethode für alle Zähne, bei denen eine Abtötung der Pulpa notwendig ist". Das Gegenteil der Kronfeld'schen Anschauung verficht J. Messing, der, auf Grund von Untersuchungen über die Tiefenwirkung von Trikresolformalin, behauptet, daß die Anwendung der Pulpaamputation sich vom theoretischen Standpunkt aus verbiete bei bereits infizierten Pulpen.

Zwischen diesen beiden äußersten Grenzen liegen die Ansichten der anderen Autoren, wobei die meisten sich wohl darüber einig sind, daß die Amputationsmethode in den Fällen auszuscheiden hat, wo eine Pulpitis purulenta oder gar Gangraena pulpae vorliegt. Im allgemeineren Sinne gesagt: es soll nicht amputiert werden, wenn man annehmen muß, daß die Dentinkanälchen im Wurzelabschnitt des Zahnes infiziert sind, und (bzw. oder) das Parodontium an der Erkrankung beteiligt ist.

Es erscheint sicher zu sein, daß die Dentinkanälchen im Wurzelbezirk noch steril sind bei Pulpitis partialis, zweifelhaft aber wird diese Sterilität schon bei der Pulpitis totalis acuta; es ist daher erklärlich, daß bei dieser Erkrankung die Amputation von manchen Autoren für möglich gehalten wird, von manchen aber auch abgelehnt wird. Rebel behauptet z. B., daß bei totaler Pulpitis im allgemeinen das gesamte Pulpen- und Zahnbeinsystem als infiziert anzusehen ist. Er stellt nach diesem Prinzip auch seine Indikation für die Pulpaamputation: „Alle Zähne, deren Wurzelpulpen, ob lebend oder tot, infiziert sind, bleiben ausgenommen, gesunde und partiell entzündete Pulpen (einwandfrei nachgewiesen) können amputiert werden."

---

[1]) Die Theorie von Buckley sagt folgendes: Als Endprodukt der Zersetzung organischer Substanz entsteht Ammoniak. Dies bleibt neben Fettbestandteilen der Pulpa im Wurzelkanal zurück. Die Formaldehyddämpfe bilden mit Ammoniak Urotopin, das Trikresol mit den vorhandenen Fettsäuren Lysol, so daß der Kanalinhalt schließlich in zwei antiseptische Körper umgewandelt wird.

O. Müller dagegen amputiert auch bei totaler Pulpitis, er gibt als Indikation: „die Pulpaamputation ist auf die Affektionen beschränkt, die wir als Pulpitis partialis und totalis bezeichnen, und die noch keine apikale Reizungen zeigen". Er kann diese Anschauung natürlich auf zweierlei Art begründen: Entweder betrachtet er die Kanälchen des Wurzeldentins bei Pulpitis totalis noch als steril oder er hält eine Sterilisierung dieser Dentinkanälchen durch den Pulpenstumpf hindurch für möglich. (Vielleicht durch die desinfizierende Wirkung des Arsens?)

Wenn man eine extreme Kontraindikation wie die von Messing, der mit seiner Meinung nahezu allein steht, außer Betracht läßt, kann man zusammenfassend sagen, daß die Amputationsmethode, nach den heutigen Auffassungen, an Zähnen, deren Pulpen gesund, hyperämisch oder partiell erkrankt sind, durchgeführt werden kann. Diese Indikation gilt aber nur für die Amputation nach vorheriger Abtötung der ganzen Pulpa.[2])

Was nun aber die Indikation unsicher macht, ist die Tatsache, daß die Diagnose der Pulpitis partialis sehr schwer feststellbar ist, da die Symptome von Fall zu Fall außerordentlich verschieden sein können.

Euler ist bei einer Nachprüfung unseres diagnostischen Systems zu dem Ergebnis gekommen, daß mit Hilfe unserer gegenwärtigen diagnostischen Untersuchungsmethoden nur bei einer Pulpaerkrankung absolute Uebereinstimmung zwischen klinischer Erwartung und antomischem Befund zu erreichen ist, nämlich bei der eitrigen Einschmelzung. Diese Erkrankung wird leicht diagnostiziert an Ueberwiegen der Wärmeempfindlichkeit, Steigerung der Schmerzen während der Nacht und gewöhnlich auch Druckempfindlichkeit der zugehörigen Lymphdrüse. Für die Pulpaamputation hat diese Tatsache die Bedeutung, daß eine Kontraindikation hierdurch mit Sicherheit zu bestimmen ist.

Peckert macht diagnostische Angaben für die Praxis, die zwar nicht rückhaltlos gebraucht werden können, aber immerhin einen gewissen Wert haben als Anhaltspunkt: „Pulpitische Zähne, die auf Kalt reagieren, sind Amputationsfälle, während solche, die auf Kalt nicht ansprechen, aber gegen Wärme empfindlich sind, als ungeeignet auszuscheiden haben."

Daß wir die Diagnose nicht exakter bestimmen können, liegt vor allem an der Subjektivität der Methode, wo wir doch, bei der Diagnosenstellung über den Zustand der Pulpa, auf die Mithilfe des Patienten angewiesen sind. In dieser Hinsicht spielt auch immer der psychische Zustand, in dem sich der Patient befindet, wenn er zum Zahnarzt kommt, eine nicht zu vernachlässigende Rolle.

---

[2]) Davis gibt als Indikationsgebiet für die Pulpektomie folgendes an: Wenn aktive oder passive Hyperämie vorliegt, wird nur die Kronenpulpa amputiert. Sind schon nächtliche Schmerzen (d. h. also bei Pulpitis totalis, der Verfasser) aufgetreten, dann soll die Amputationsfläche höher (in der Nähe der Dentin-Zementgrenze) gelegt werden.

Histologie.

Die Frage, was aus dem zurückgelassenen Pulpenstumpf nach Abschluß der Behandlung wird, bezw. werden kann, liegt sehr nahe; auch A. Witzel hat sich schon mit diesem Problem befaßt.

Wie schon anfangs erwähnt worden ist, war die ursprüngliche Idee Witzels die Lebenderhaltung der Wurzelpulpa; er selber ist aber noch zu der Erkenntnis gekommen, daß diese Idee, wenigstens unter der Verwendung der von ihm gebrauchten Medikamente, nicht durchführbar war, weil er mit dem Arsen nicht nur die Kronenpulpa, sondern auch die mehr apikal gelegenen Teile der Pulpa kauterisierte. Er hat daher auch der Meinung Ausdruck gegeben, daß vom Parodontium her der Heilungsvorgang einsetzen muß.

Boenecken sagt: „Das Geniale der Witzel'schen Methode liegt in der Vermeidung jedes Trauma in der Regio apicalis, in der Erhaltung der Gewebskontinuität an der Wurzelspitze, mit anderen Worten, in der Verlegung des Operationsfeldes von der Wurzelspitze in die Pulpakammer."

Auch Rebel betrachtet den Zustand des Parodontiums als ausschlaggebend für die Heilung, er sagt: „Das Ideal der Wurzelbehandlung ist der bakterienfeindliche und gewebsfreundliche Zustand der Regio parodontalis". Diese entscheidende Forderung ist vor allem bei der Wahl unserer Wurzelkanalmedikamente zu berücksichtigen.

Was aus dem zurückgelassenen Pulpenstumpf nach Amputation werden kann, wissen wir seit den Untersuchungen von S. Meyer, O. Müller, Lutz, Weber u. a.. Weber äußert sich in folgender Weise: „Durch verschiedene Arbeiten wissen wir, daß an Zähnen mit partiell entzündeter Pulpa nach Kauterisation und Amputation (bezw. Exstirpation) am Foramen apicale eine Heilung eintritt, deren Vorgänge mit denen der Wundheilung im allgemeinen und denen des An- und Abbaues im Besonderen übereinstimmen." Nach Ansicht der oben erwähnten Autoren, die eine Kauterisation der Pulpa als Vorbedingung darstellen, beginnt der Heilungsvorgang nur im Parodontium, und zwar in dem Sinne, daß vom Foramen apicale her Granulationsgewebe in den Pulpakanal hineinwächst, wo es nach Resorption des nekrotischen Gewebes, Zementablagerungen herbeiführen soll.

O. Müller hat manchmal, namentlich bei älteren Individuen, gefunden, daß nicht nur das nekrotische Pulpengewebe, sondern auch Teile des an den Kanal grenzenden Dentins resorbiert werden, bevor Zementablagerungen auftreten; er führt diese Vorgänge zurück auf die engen Raumverhältnisse, die in den Wurzelkanälen älterer Zähne herrschen.

Im gewissen Gegensatz zu diesen Ansichten steht die Anschauung von Davis und einigen anderen amerikanischen Autoren. Während im allgemeinen in Europa die Behandlung sich auf die Vorstellung, daß die Heilung vom Periodontium ausgeht, gründet, bemüht sich Davis, den lebenden Pulpenstumpf zur Heilung zu bringen; er verneint nämlich die

allgemein herrschende Ansicht, daß die Pulpa heilungsunfähig sei, und behauptet dagegen, daß, wenn die Pulpa nicht gerade überschwemmt worden ist von Bakterien, sie eine große Heilungstendenz, in dem Sinne der Vernarbung mit nachfolgender „Metaplasie“ in osteoides Gewebe, besäße. Davis amputiert die Pulpa unter Lokalanästhesie, wobei er sich der sogenannten aseptischen Methode bedient. Nach Blutstillung mit warmem Wasser (bezw. bei starker Blutung Adrenalin) läßt er die Wurzelpulpa unter einem schwach antiseptischen Verbande zurück.[1]) Er beobachtete, daß der Pulpenstumpf nach dieser Behandlung wirklich lebendig blieb und, wie er sagt, vernarbte in derselben Art wie jede andere Wunde es zu tun pflegt. Anschließend an diesen Vorgang sei meistens eine Metaplasie des Narbengewebes eingetreten, wobei ohne vorhergehendes Granulationsstadium osteoides Gewebe entstanden sein soll. Die Oblitteration soll nicht (wie es nach Kauterisation der Pulpa meistens der Fall ist), am Foramen apicale anfangen, sondern direkt an der Pulpawunde. Davis vergleicht diesen Verschluß mit dem bei der Abheilung amputierter Röhrenknochen einhergehenden Vorgang.

Es ist in Hinsicht auf die Behandlung und die Ausheilung am Foramen apicale eine wichtige Frage, wo sich die Uebergangsstelle von Pulpengewebe ins Parodontium befindet. Die früher allgemein herrschende Ansicht, daß die Pulpa aus dem Kanal in das Parodontium hervortreten soll, kann m. E. nicht standhalten gegen die moderne Anschauung, die Grove vertritt. Grove behauptet gerade das Gegenteil der oben erwähnten Meinung; nach ihm soll das Pulpengewebe nicht bis in das periapikale Gewebe reichen, sondern die Periodontalmembran soll sich in den Wurzelkanal hinein wulsten. Er begründet diese Anschauung aus der Tatsache, daß der apikale Teil der fertig gebildeten Wurzel aus Zement besteht, wäre an dieser Stelle Pulpengewebe in dem Kanale vorhanden, so würde hier statt Zement Dentin gebildet werden. Auch würde nach ihm bei einer Ausheilung nach Pulpabehandlung das Foramen apicale immer durch sekundäres Zement, nie durch sekundäres Dentin ausgefüllt. Nach Untersuchungen an 1000 Röntgenbildern fand Grove mehr apikale Veränderungen an den Zähnen, deren Wurzelfüllungen bis zum Apex reichten, als an denjenigen, bei denen der Apex nicht von den Wurzelfüllungen erreicht wurde.

Aehnliches hat auch Brühlmann kürzlich als Resultat einer Untersuchung von über 3000 Röntgenbildern feststellen können.

In diesem Befunde erblickt Grove nicht nur eine nochmals wiederholte Bestätigung für die Richtigkeit seiner oben erwähnten Ansicht, sondern er stellt den unverletzten Zustand des sich unterhalb der Dentin-Zementgrenze im Wurzelkanal befindenden Periodontiums als eine Vorbedingung für das Eintreten einer Heilung am Foramen apicale hin.

Auch Balters äußert sich in ähnlicher Weise, er sagt: „Im Anschluß an Amputation kommt es zu einem Zementverschluß, bei Exstirpation hingegen findet dieser Prozeß nicht statt. Es ist darum verständlich, daß die Forderung aufgestellt wird, den apikalen Pulpenteil möglichst unberührt zu lassen, vor allen Dingen aber, nicht im Periodontium herum-

---

[1]) Davis gebraucht hierzu eine Paste von folgender Zusammensetzung: Eine Flüssigkeit im Verhältnis von 1 drop (= Tropfen) Phenol, und 1 dram (= 0,0355 dl) Eugenol, wird mit einem Pulver, das aus 96 Teilen Pariser Gips und 4 Teilen Zinksulfat besteht, zu einer Paste angerührt.

zustochern. Wir werden also nicht Sorge tragen für den Abriß im Foramen, sondern den Hauptwert auf die Schaffung einer Pulpenwunde legen."

Weil wir jetzt wissen, was nach dem Zurücklassen von Pulpenresten stattfinden kann, bei der Amputation so gut wie bei der sachgemäßen Exstirpation, nämlich der Verschluß von größeren oder kleineren Teilen des Wurzelkanals durch osteoides Gewebe oder sekundäres Zement, muß dies der Anhaltspunkt sein, worauf wir unsere Behandlung einstellen.

Feldmann hält es noch für sehr fraglich, ob wir mit den uns jetzt zur Verfügung stehenden Methoden der Amputation und Exstirpation regelmäßig diese Heilung erzwingen können. Er hält die sekundäre Zementbildung für einen episodenhaften, nicht für einen obligatorischen Vorgang. Im Gegensatz hierzu steht die Behauptung von O. Müller, der, unter Voraussetzung der richtigen Indikation und Technik, bei Amputation eine gewisse Gesetzmäßigkeit im Auftreten von sekundärem Zement beobachtet haben will. Obwohl auch S. Meyer und Hübner bei ihren Serienversuchen (teils an gesunden Affenzähnen, teils an ebenfalls gesunden Kaninchenzähnen durchgeführt)) zu denselben Ergebnissen kamen, so dürfen wir doch nicht ohne weiteres diese Befunde auf menschliche Verhältnisse übertragen und ist jedenfalls die größte Vorsicht geboten bei Aeußerungen über diese Gesetzmäßigkeit. Den sichersten Weg geht man, wenn man nur mit der Möglichkeit rechnet, daß ein Verschluß am Foramen apicale eintreten kann. Was wir mit unseren Behandlungsmethoden erzielen müssen, ist nichts anderes, als das allgemein heilkundige Prinzip: „Der Natur helfen", das heißt, die nötigen Vorbedingungen schaffen, die der Organismus braucht, um die Heilung zustandebringen zu können; an allererster Stelle macht sich hierbei das „nil nocere" geltend.

Wie wir in dieser Hinsicht die verschiedenen Methoden einzuschätzen haben, sagt sehr deutlich Rebel: „Entscheidend für den Wert der Methode ist die Gesetzmäßigkeit im Eintreten der notwendigen Voraussetzungen. Die Grundlage zu solchen Voraussetzungen ist, abgesehen von der auf partiell erkrankten Pulpen beschränkte Indikation, und einer sachgemäßen Technik, in der Forderung enthalten, daß das zurückbleibende nekrotisierte und mit Medikamenten imprägnierte Pulpengewebe auf die apikal-parodontalen Gewebszonen keinen krankhaft reizenden entzündungsanregenden Einfluß ausübt, sondern einen physiologischen Anreiz im Sinne der Organisation nekrotischer Massen mit dem Endziel der Verknöcherung." Ueber die hierbei einzuhaltenden Richtlinien äußert sich Rebel folgendermaßen: „Es ist also zunächst zu verlangen, daß die Wurzelpulpen, soweit sie zurückbleiben, nicht primär infiziert waren und auch nicht sekundär beim operativen Eingriff infiziert wurden; es ist ferner jeder die Gewebswucherung (Granulationswucherung) hemmende Medikamentenreiz zu vermeiden, endlich muß dafür Sorge getragen werden, daß auch traumatische Reize möglichst ausgeschaltet werden. Aus allen diesem ergibt sich die entscheidende Bedeutung des Krankheitszustandes im Augenblick der Ueberkappung und der Art des Medikaments. Als durchaus selbstverständliche Voraussetzung hat auch eine günstige Gesamtreaktionslage des betreffenden Individuums zu gelten."

Diese Voraussetzungen enthalten nach meinem Dafürhalten dasjenige was wir zu der Heilung der Pulpenwunde beitragen können, den größeren Rest müssen wir den Widerstandskräften des Organismus überlassen.

Medikamente.

Bei der Pulpaamputation kommen Medikamente zweierlei Art zur Verwendung, nämlich Devitalisationsmittel und Medikamente zur Versorgung der zurückbleibenden Pulpenstümpfe.

1. *Devitalisationsmittel.* A. Witzel gebrauchte das Arsen hauptsächlich, um die Pulpa zu anästhesieren, die Devitalisation nahm er mit in Kauf. Als später die Methoden der Lokalanästhesie immer mehr verbessert wurden und zuverlässige Resultate ergaben, war es eine selbstverständliche Folge, daß man sie auch bei der Behandlung pulpakranker Zähne anzuwenden versuchte. Hier entstand die Frage, welche von den beiden Methoden die bessere sei, die Lokalanästhesie oder die Arsendevitalisation. Rebel ist 1924 auf Grund experimenteller Untersuchungen zu dem Ergebnis gekommen, daß beide Methoden zwar nicht ideal sind, die Arsendevitalisation aber doch vorzuziehen ist aus den Gründen der Vermeidung einer Blutung in der Pulpahöhle und des zur Heilung anregenden Reizes, den das Arsen ausübt.

Neuerdings konnten O. Müller, Hartmann u. a. noch einen wesentlichen Vorzug des Arsens feststellen, nämlich die Sterilität der Pulpa nach der Devitalisation durch Arsen.[1]) Es war zwar schon vom theoretischen Gesichtspunkt aus betrachtet, wahrscheinlich, daß das Arsen nicht nur tötlich für das Pulpengewebe sein würde, sondern auch die Bakterien schädigen würde (obwohl es auch Pilze zu geben scheint, die in arsenhaltigen Lösungen vegetieren), aber ob eine Sterilität erreicht wurde, war bislang noch nicht nachgewiesen worden. In welchem Grade aber auch in den Dentinkanälchen eine Sterilität erreicht wird, ist noch nicht sicher; da wir die Amputationsmethode aber nur dann anwenden, wenn die Keime noch nicht in die Kanälchen des Wurzeldentins vorgedrungen sind, können wir annehmen, daß die Wurzelpulpen in dem Moment, in dem die Amputation vorgenommen wird, ein steriles Operationsfeld darstellen und keiner anderen Gefahr ausgesetzt sind als der der Infektion durch unsere Maßnahmen.

Die Nachteile der Ueberdosierung des Arsens für das Parodontium sind zum größten Teil aufgehoben, seitdem die mildere Wirkung des Scherbenkobalts bekannt wurde und andererseits das Nervarsen eine genaue quantitative Dosierung möglich machte.

2. *Amputationsmedikamente.* Nach erfolgter Amputation muß ein Medikament auf die Amputationsfläche gebracht werden mit dem Ziele der möglichst schnellen Desinfektion als Abwehr gegen die Gefahr der Infektion während der Behandlung, und der Verhütung einer Reinfektion.

Stuntz stellte die folgenden Forderungen an ein Amputationsmedikament, es muß

---

[1]) Feldmann bestreitet die Richtigkeit dieser Befunde.

a) eine gegebenenfalls vorhandene Vitalität in den tieferen Bezirken der Pulpenstümpfe aufheben,[2])
b) das zurückgelassene Gewebe so verändern, daß es ein möglichst ungünstiger Nährboden für Mikroorganismen darstellt,
c) die Pulpenstümpfe möglichst schnell desinfizieren, und dauernd in diesem Zustand halten,
d) den Zahn nicht verfärben und keine Reize zur Folge haben.

Auch Walkhoff legt den Hauptwert auf die Verhütung der Reinfektion: „Die Wurzelfüllung muß ein langwirkendes antiseptisches Depot sein, welches wir als Reservoir für antibakterielle Kräfte anlegen, das im Bedarfsfalle gegen eine Reinfektion des Wurzelkanals in Kraft treten, im übrigen aber reizlos in denselben ruhen kann."

Wie wir uns diese dauerantiseptische Wirkung zu denken haben, und demgemäß unsere Medikamente wählen müssen, gibt Rebel deutlich an: „Allein die intensiv wie lange dauernde, vielleicht auch nur die stetig sich vollziehende Einwirkung des desinfizierenden Medikamentes vermag die Reinfektion zu verhüten. Das Medikament soll neben Desinfektionskraft am Kontaktbezirk auch Tiefenwirkung haben. Hierzu sind die Medikamente, die gasförmig diffundieren, am meisten geeignet."

Das Prinzip, ein schnell diffundierendes Antiseptikum (für die momentane Sterilität) mit einem schwer löslichen, dafür aber auch langwirkenden Dauerantiseptikum zu vereinigen, bildet die Grundlage, nach der die meisten Amputationspasten zusammengesetzt werden. Die meisten Pasten enthalten Formaldehyd in irgend einer Form, wobei es, als Paraform verwendet, die mildeste Wirkung zu haben scheint. Das Trikresolformalin soll nach den Untersuchungen von Feldmann und O. Müller ziemlich starke parodontale Reize ausüben. Grove bezeichnet das Formaldehyd als noch destruktiver für das Parodontium als es die starken Säuren sind. Jedenfalls sind unsere heutigen Amputationspasten nicht ganz unschädlich für das Parodontium, das alte Problem, die genügende Desinfektionskraft in Kombination mit der Gewebsfreundlichkeit zu erreichen, ist noch immer nicht gelöst.

Ein Problem, das in Beziehung zu der medikamentösen Behandlung der Pulpa eine große Bedeutung hat, ist die Frage der Asepsis.

Im Sinne des Wortes aseptisch arbeiten kann man nur in Gebieten, die zur Zeit der Operation steril sind. O. Müller äußert sich hierüber folgendermaßen: „Wenn man ein steriles Operationsfeld hat und wenn man eine Methode hat, die jederzeit gestattet, aseptische Instrumente und Materialien zur Hand zu haben, dann ist es eine Frage der Organisation und der Geschicklichkeit, ob die Durchführung der aseptischen Behandlung gelingt oder nicht." In allen den Fällen, wo Infektion vorliegt, können wir nicht auf unsere Antiseptica verzichten (unter Antisepticis muß dann auch das Arsen mitgerechnet werden), da wir im allgemeinen die lebende Pulpa schon nicht als sehr widerstandsfähig ansehen, die tote Pulpa aber sogar als einen guten Nährboden für die Bakterien betrachten müssen.[3])

---

[2]) Wenn auch diese Wirkung in manchen Fällen günstig erscheinen würde, so stellen die meisten Autoren sie doch nicht als direkt erforderlich hin.

[3]) Wie schon in Kap. Histologie erwähnt, behauptet Davis, daß die lebende Pulpa sehr wohl widerstandsfähig ist.

Kantorowicz stellt sich bei der Behandlung bereits infizierter Zähne auf den folgenden Standpunkt: „Wenn Antiseptica gebraucht werden, bedarf ich in der Zahnheilkunde nicht der Asepsis, da meine Antiseptica, die der weit schwereren Aufgabe genügen müssen, einen Wurzelkanal zu desinfizieren, auch mit dem Differential der durch meine Instrumente eingeschleppten Infektion fertig werden."

Demgegenüber tritt Hellner für das chirurgische Prinzip ein, indem er sagt: „Der Chirurg, der in infizierten Gebieten operiert, benutzt immer die strengste Asepsis, und der Mißerfolg einer Operation kann oft auf mangelhafte Asepsis zurückgeführt werden; Zufuhr neuer Infektionsstoffe bei operativen Eingriffen durch den Gebrauch unreiner Instrumente, Verbandstoffe usw. bedeutet immer eine große Gefahr für die Patienten. Dieselbe Auffassung sollte sich ohne Zweifel bei jeder Wurzelbehandlung geltend machen."

Meiner Ansicht nach ist die aseptische Methode auch da, wo man Antiseptica gebrauchen muß, um die schon vorhandene Infektion zu bekämpfen, unbedingt einzuhalten.

Hochfrequenzstrom.

In der Zahnheilkunde wird der Hochfrequenzstrom auf dreierlei Art angewandt; die sogenannte medizinische Diathermie wird zur Erzeugung einer die Heilung anregenden Hyperämie gebraucht, die chirurgische Diathermie zum blutlosen Schneiden und zur Wurzelbehandlung.

Die Wirkung des Hochfrequenzstromes auf den Körper ist im Grunde genommen nicht elektrischer Natur, denn alle spezifischen Wirkungen, die sonst der elektrische Strom auf den Körper ausübt, können durch die besondere Beschaffenheit dieser Stromart nicht zur Geltung kommen, sondern wir verwenden für unsere therapeutischen Zwecke lediglich die Wärme, die durch den elektrischen Widerstand des Körpers beim Durchfließen des Stromes entsteht.

Becker gibt eine sehr einfache Darstellung der Wirkung des Diathermieapparates. Er sagt: „Der Diathermieapparat ist im Grunde genommen nichts anderes als ein Transformator. Er transformiert den Netzstrom einerseits auf eine höhere Spannung, andererseits auf einen viel höheren Wechsel.“ Durch den raschen Stromwechsel des Hochfrequenzstromes treten keine elektrolytischen oder faradische Reizwirkungen auf, und deshalb ist auch diese Stromart nicht tötlich für den menschlichen Organismus.

Was den Hochfrequenzstrom für die Wurzelbehandlung überhaupt geeignet macht, ist die Tatsache, daß man bei richtiger Dosierung und richtiger Handhabung der aktiven Elektrode die Wirkung auf den Wurzelkanal beschränken kann, ohne das Parodontium irreversibel zu schädigen. Da nämlich nach den allgemein herrschenden Ansichten der Zahnbeinsubstanz einen im Verhältnis zur Pulpa schlechten Leiter darstellt, und der elektrische Strom immer den Weg des geringsten Widerstandes wählt, muß der Strom von der aktiven Elektrode durch den Wurzelkanal fließen, und kann sich erst außerhalb der Foramina apicalia verbreiten. Durch diese Zusammendrängung der Stromlinien im Wurzelkanal macht sich auch hier zuerst die erwärmende Wirkung bemerkbar und hierdurch ist es auch möglich, daß es im Wurzelkanal schon zu einer sehr starken Erwärmung seines Inhaltes kommen kann, ohne daß das Parodontium in schädlichem Maße erwärmt wird. Die größte Wärme tritt nicht an der Elektrodenspitze auf, sondern in den engsten Teilen des Kanals, also (abgesehen von etwa vorhandenen Dentikel) am Foramen apicale und an den seitlichen Neben-Foramina.

Die Wärmemenge, die der Strom auf seinem Wege durch den Körper entwickelt, wird ausgedrückt in der von Joule aufgestellten Formel:

$$Q = J^2 . r . t$$

wobei Q die Wärmemenge, J die Elektrizitätsmenge, r den Widerstand und t die Zeit darstellt. In dieser Gleichung sind die Zeit und die Strom-

menge Faktoren, die wir selbst in der Hand haben. Der Widerstand r ist aber unbekannt und deshalb ist es nicht möglich, eine genau zu berechnende Wärmemenge dem Körper zuzuführen. Wichtig für die Dosierung ist es aber immerhin, daß die Strommenge sich in der zweiten Potenz auswirkt auf die Wärmemenge.

Der Hochfrequenzstrom wird in der Wurzelbehandlung gebraucht zur Devitalisation der Pulpa (die in einer Koagulation besteht) und zur Desinfektion des Wurzelkanals. Es ist bei der Devitalisation mit Hochfrequenzstrom nicht möglich, die Operation ohne regionäre Anästhesie durchzuführen, und hier liegt eine große Streitfrage vor, nämlich die Frage der Zulässigkeit der Anästhesie bei der Hochfrequenzbehandlung, über welche die Meinungen der verschiedenen Autoren sehr weit auseinandergehen. Gerade die Tatsache, daß bei der Anästhesie nicht nur die Empfindlichkeit der Pulpa, sondern auch das Wärmeempfinden im Parodontium ausgeschaltet wird, halten manche Autoren für eine gewünschte Erscheinung, sehen manche aber auch als eine Gefahr an. Als Vertreter der ersteren Meinung ist Wasgien zu erwähnen, der sich folgendermaßen äußert: „Ich halte die Anwendung der Diathermie für besonders angebracht in allen den Fällen von Pulpitis, die wir sonst mittels arseniger Säure oder irgend eines anderen kauterisierenden Mittels behandeln müssen. Hier gelingt es in der Tat, die innerhalb des Wurzelkanals befindlichen Bakterien mit dem Pulpengewebe durch Koagulation zu vernichten, und die Wurzelbehandlung in einer einzigen Sitzung bis zur endgültigen Wurzelfüllung durchzuführen. Zur Koagulation der lebenden anästhesierten Pulpa werden von den Autoren, die sich dieser Methode bedienen, verschiedene Stromdosen angegeben.

Wasgien behauptet weiter noch folgendes: „Wo aus besonderen Gründen keine Anästhesie angebracht erscheint, muß man auf die Diathermie verzichten. Der größte dieser Methode anhaftende Fehler ist darin zu erblicken, daß wir gezwungen sind, die Höhe der für die Behandlung notwendigen Stromstärke von den subjektiven Angaben der Patienten abhängig zu machen."

Münzesheimer und einige andere Autoren vertreten gerade die entgegengesetzte Meinung. Münzesheimer sagt: „Wenn man einerseits das Verfahren voll ausnutzen, andererseits Verkochungen vermeiden will, so muß man auf die Anwendung der regionären Anästhesie bei der Hochfrequenzbehandlung verzichten. Es ist wohl nicht zu viel gesagt, wenn man behauptet, bei Anwendung der Diathermie unter lokaler Anästhesie weiß man nur mit einer an Sicherheit grenzenden Wahrscheinlichkeit, daß man falsch dosiert." Münzesheimer gründet diese Ansichten auf den unbekannten Faktor des elektrischen Widerstandes des Kanals in der Joule'schen Gleichung. Dieser Widerstand ist unbekannt, erstens weil der Querschnitt des Kanals bei jedem Patienten und jedem Zahn anders ist, und es zweitens sehr gut möglich ist, daß der spezifische Widerstand sich ändert je nach der Art des Wurzelkanalinhalts, also nach dem Entzündungsgrade.[1]) Da man bisher

[1]) M. E. ist nicht nur der Widerstand der Pulpa ein veränderlicher Faktor, sondern spielt auch der elektrische Widerstand des ganzen Körperteiles, welchen der Strom von der aktiven bis zur inaktiven Elektrode zu durchfließen hat, eine gewisse Rolle.

auch den Widerstand des Kanals nicht messen oder einigermaßen genau abschätzen kann, muß man sich wohl des Wärmeempfindens des Patienten bedienen. Wenn nämlich der Patient im Parodontalgebiet eine Wärmereaktion empfindet, so wissen wir, daß die Temperatur im Wurzelkanal erheblich höher sein muß, und, durch Erfahrung, daß sie genügend hoch ist, um eine Desinfektion zu erzeugen. Aus diesen Gründen lehnt Münzesheimer die Anwendung der Anästhesie bei Hochfrequenzbehandlung grundsätzlich ab. Er sieht hierin nicht nur eine Gefahr für Ueberdosierungen, wobei Verkochungen im Parodontium auftreten können, sondern auch eine gleich große Gefahr für Unterdosierung, wobei die ganze Behandlung wertlos wird, weil keine genügende Desinfektion erreicht wird. Es ist aber immerhin noch eine Frage, ob nicht doch schon eine genügende Desinfektion erreicht werden kann (wenigstens dann, wenn nicht besonders schwere Infektionen vorliegen) ohne daß der Patient eine Wärmereaktion im Parondalgebiet empfindet.

Weil also, wie aus dem oben Gesagten hervorgeht, die Meinungen der verschiedenen Autoren soweit auseinandergehen, ist jedenfalls die größte Vorsicht geboten bei der Anwendung des Hochfrequenzstromes in anästhesierten Gebieten.

Der größte Wert des Hochfrequenzstromes für die Wurzelbehandlung liegt in seiner desinfizierenden Kraft, wobei die momentane Wirkung gerade von Bedeutung ist. R. Müller hat nach Hochfrequenzbehandlung sogenannter gangränöser Zähne bakteriologische Untersuchungen angestellt, er kam dabei zu den folgenden Ergebnissen:

1. durch Hochfrequenzströme lassen sich die Wurzelkanäle und die Dentinkanälchen zwar sterilisieren, aber die dazu benötigte Stromenergie würde meist zu einer Schädigung der Wurzelhaut führen. Entsprechend der Entwicklung der Koagulationszone zwischen Nadelspitze und Wurzelspitze ist in der Hauptsache in diesem Gebiete eine Einwirkung auf die Bakterien zu erwarten.
2. je geringer die Stromenergie, d. h. je langsamer die Gerinnung, desto tiefer reicht die koagulierte Zone und desto besser ist die baktirizide Wirkung.
3. negative Befunde bei Abstrichen aus dem Wurzelkanal verbürgen nicht eine Sterilität des ganzen Kanals oder gar der Dentinkanälchen.[2]) In vielen Fällen wurde bei Untersuchungen am zerstampften Zahn ein wenn auch stark vermindertes Wachstum beobachtet.

Bei der Behandlung stark infizierter Wurzelkanäle kann man den Hochfrequenzstrom kombinieren mit medikamentöser Behandlung, indem man ein Antiseptikum in den Kanal bringt und es hier mittels Hochfrequenzstrom erwärmt, wodurch die desinfizierende Wirkung des Medikaments vielfach gesteigert wird. Für die Pulpaamputationsmethode scheint mir der Hochfrequenzstrom eine wertvolle Bereicherung, da es uns jetzt möglich ist, das Operationsfeld momentan auf gründlichere Weise zu

---

[2]) Schlijecher hat derartige Versuche gemacht, er öffnete die behandelten und anschließend extrahierten Zähne mit einer Zange und untersuchte den Kanalinhalt bakteriologisch; er kam immerhin zu dem Ergebnis, daß dieser Inhalt steril war.

desinfizieren als es bislang mit den chemischen Desinfectantia der Fall war, und wir hierdurch dem Ziele der Asepsis ein großes Stück näher kommen. Ich halte es vom theoretischen Standpunkt aus für möglich, daß man, wenn auf der Basis der Hochfrequenzbehandlung eine aseptische Amputationsmethode weiter ausgebaut wird, auf den schnell diffundierenden Bestandteil unserer Amputationspaste, der meistens auch zugleich der schädlichere ist, verzichten kann, und nur ein langsam wirkendes unschädliches Antiseptikum genügen wird, um eine Reinfektion, die dann nur noch durch sekundäre Caries entstehen könnte, zu verhüten.

Eigene Untersuchungen.

Anlaß zu den hier vorzulegenden Versuchen war der Wunsch, die Wirkung des Hochfrequenzstromes als Devitalisationsmittel bei der Pulpaamputation im histologischen Bilde zu verfolgen, und einen Einblick in die Reaktion des Parodontiums auf diese Behandlung zu bekommen.

Da für die Dosierung ein ziemlich willkürlicher Mittelwert aus den Angaben der verschiedenen Autoren (für Menschenzähne) gewählt wurde, besteht von vornherein die Möglichkeit einer Ueberdosierung bzw. Unterdosierung, wie es auch die Resultate zeigen werden. Die desinfizierende Wirkung des Hochfrequenzstromes konnte in diesen Versuchen nicht nachgeprüft werden, da nur äußerlich intakte Zähne zur Behandlung herangezogen wurden.

Die Versuche wurden gemacht an einer Laponderäffin (Nemestrinus nemestrinus, eine auf Sumatra und Borneo einheimische Affenart), die im Besitz ihres vollständigen permanenten Gebisses war, mit Ausnahme der Weisheitszähne, die noch nicht durchgebrochen waren. Allerdings waren viele Wurzeln noch nicht geschlossen, namentlich im Frontzahnbereich. Das Tier muß nach Schätzung zur Zeit der Versuche etwa 4 Jahre alt gewesen sein.

Versuchsanordnung.

Da vor allem die Wirkung des Hochfrequenzstromes bei der Devitalisation untersucht werden sollte, wurde, um einen Vergleich machen zu können, an den Zähnen der einen Kieferhälfte die Amputation nach vorhergehender Arsendevitalisation durchgeführt, während die Zähne der anderen Hälfte mit Hochfrequenzstrom devitalisiert wurden. Diese Einteilung wurde sowohl in dem Oberkiefer als auch im Unterkiefer eingehalten. Die Operationen wurden möglichst nach dem aseptischen Prinzip durchgeführt, es konnte aber nicht auf Antisepticis verzichtet werden, schon wegen der Unmöglichkeit der Verwendung von Kofferdam im Backenzahnbereich. Als Amputationspaste wurde das am hiesigen Institut für die Patientenbehandlung gebräuchliche Medikamentengemisch verwendet. Die Paste besteht aus einem Pulver, das 80 % Silberpulver und 20 % Paraform enthält, welches mit Chlorphenolkampfer angerührt wird zur Pastenkonsistenz.

a) *Pulpaamputation nach vorhergehender Arsendevitalisation.* Als Devitalisationsmittel wird bei dieser Methode eine Tablette Nervarsen (0,00008 g As_2O_3) gebraucht, die in den trocken gelegten Zahn auf die freigelegte Pulpa gebracht wird, nachdem vorher die Kavität mit Chloramin ½ % ausgewaschen worden ist. Die temporäre Füllung, mit der der Zahn verschlossen wird, besteht aus Guttapercha überdeckt von einer Harvardzementschicht. Das Zement wird nach der Härtung mit Zaponlack bepinselt. Nach 48 Stunden wird die Füllung entfernt, nachdem erst wieder

der Zahn trockengelegt worden ist (womöglich Kofferdam). Die Kavität wird ausgewaschen mit Chloramin ½ %, und mit einem sterilen runden Bohrer wird die Kronenpulpa amputiert. Auf dem Pulpenstumpf (bzw. Pulpenstümpfe) wird jetzt die Amputationspaste gebracht unter möglichst geringem Druck, nach vorheriger Auswaschung der Höhle mit Chloramin ½ %. Die Pulpahöhle wird mit Guttapercha und Havardzement ausgefüllt, die weitere Kavität mit einer Amalgamfüllung versehen.

b) *Amputation mit Hochfrequenzkoagulation der Pulpa.* Diese Operation erfordert nur eine Sitzung, welche direkt anschließend an die zweite Sitzung der unter a) beschriebenen Amputationsmethode stattfindet. Zuerst wird zur Vermeidung einer starken Pulpablutung ein Novakain-Adrenalin-Depot an den Wurzelspitzen der nach dieser Methode zu behandelnden Zähne submukös angelegt. Mit kleinen runden Bohrmaschinensteinchen und Bohrern in derselben Form wird die Pulpa, nach Trockenlegung des Zahnes, freigelegt. Mit einem sterilen runden Bohrer wird die Pulpakrone entfernt und anschließend die Kavität und Pulpahöhle ausgewaschen mit Chloramin ½ % (wo nötig, wurde eine Blutstillung durch Tamponade durchgeführt). Jetzt wird die Hochfrequenzbehandlung eingeleitet. Als inaktive Elektrode wird eine sogen. Sitzelektrode verwandt (eine mit Metall präparierte Gummiplatte), während eine, in isoliertem Griff gefaßte, glatte Millernadel die aktive Elektrode darstellt. Die Nadel wird zuerst bis etwa ⅔ der Kanallänge eingeführt und dann der Apparat (Siemens-Reiniger-Veifa) eingeschaltet, wobei die Stromstärke langsam bis zu 60 m A gesteigert wird. Diese Stromstärke wird 6 Sekunden eingehalten. Nach einer Pause von 10 Sekunden, die den Zweck hat, eine Abkühlung im Bereiche des Parodontium durch das zirkulierende Blut zu ermöglichen, erfolgt die zweite Stromgabe in genau derselben Art wie die erste. In der jetzt folgenden, etwas längeren Pause (ungefähr 20 Sekunden) wird die Nadelelektrode möglichst weit nach dem Foramen apicale hin vorgeschoben, und es erfolgt jetzt zum dritten Male eine Stromabgabe in derselben Dosierung wie oben beschrieben. Hiermit ist die Hochfrequenzbehandlung beendet, auf den Pulpenstumpf wird wieder Amputationspaste gelegt, das Pulpenkavum und die weitere Kavität werden in derselben Weise, wie schon unter a) erwähnt wurde, abgeschlossen. Es kamen im ganzen 21 Zähne zur mikroskopischen Untersuchung, von denen drei als Kontrollzähne benutzt wurden, also unbehandelt waren. Die anderen 18 Zähne wurden in drei Serien von 6 Elementen behandelt, wobei die jüngste Serie eine Liegedauer von 3 Wochen, die mittlere von 7 und die älteste von 11 Wochen hatte, bis zur Zeit der Abtötung des Tieres. Von jeder Serie wurden jeweils drei Zähne nach vorhergehender Arsendevitalisation amputiert und drei Zähne nach dem Hochfrequenzverfahren behandelt. Das Versuchstier wurde durch Chloroforminjektion ins Herz ad exitum gebracht. Die Operationen fanden in Aethernarkose statt, teilweise unterstützt durch subkutante Morphiuminjektionen. Die mikroskopischen Präparate wurden nach dem Zelloidinverfahren eingebettet und die Schnitte teils mit Haematoxilin-Eosin, teils nach der Schmorlmethode gefärbt.

Protokoll der mikroskopischen Untersuchung.

Bei der Untersuchung wurden vier Stellen des Zahnes und des parodontalen Gewebes besonders beachtet, und zwar folgende:

a) *Die Amputationsfläche*, also die Stelle, wo der periphere Teil der Pulpa mit dem Bohrer abgetrennt wurde.

b) *Der Wurzelkanal* mit seinem Inhalt bis zum Foramen apicale.

c) *Der Fundus der Alveole*, also die Wurzelspitze mit dem sie umgebenden Weich- und Hartgewebe.

d) *Die lateralen Seiten der Zahnwurzel* mit umgebenden Teilen des Weichgewebes und des Alveolarfortsatzes.

1. Serie: Zähne mit 3 Wochen Liegedauer.

(A). Amputation mit Nervarsendevitalisation.

$\overline{|2.}$ Amputationsfläche: Teilweise nekrotisch, teilweise noch als nekrobiotisch zu bezeichnen.

Kanalinhalt: Nekrobiotischer Zustand bis zum Apex, Odontoplasten sind nicht mehr zu erkennen. Im Foramen apicale sieht man eine ziemlich scharfe Grenze zwischen Nekrobiose und vitales Gewebe. Es haben keine Zahnbeinresorptionen im Foramen stattgefunden.

Fundus der Alveole: Entzündliche Infiltration drängt sich von dem Apex her nach dem Knochen vor. Leichter Knochenabbau.

Laterale Seiten der Zahnwurzel usw.: Normales Bild, in Uebereinstimmung mit den Kontrollzähnen.

Gesamteindruck: Infektiös bedingte entzündliche Reaktion.

$\overline{|3.}$ Amputationsfläche: Nekrotisch.

Kanalinhalt: Die nekrobiotische Zone, die kurz unterhalb der Amputationsfläche beginnt, endet kurz vor dem Apex in einem großen Blutungsherd. Nach der Alveole hin ist dieser Herd direkt strichförmig abgegrenzt von dem lebenden Granulationsgewebe, das sich im Foramen apicale befindet. Ebenso typisch ist die Demarkation gegen die nekrotische Pulpa.

Fundus der Alveole: An der Wurzelspitze starker Zementanbau. Im Fundusknochen ist nur sehr geringer Umbau zu sehen.

Laterale Seiten der Zahnwurzel usw.: An der labialen Seite geringer Knochenumbau, weiter fast normales Bild.

Gesamteindruck: Günstige Heilungsvorgänge finden statt, sind aber noch im Anfangsstadium.

$\overline{|4.}$ Amputationsfläche: Nekrotische Pfröpfe.

Kanalinhalt: Mesiobuccale Wurzel: nekrotisch bis tief in den Kanal. Kurz vor dem Apex noch eine kleine nekrobiotische Zone, die in

Granulationsgewebe übergeht. Im Foramen apicale geringe Resorptionen. Palatinale Wurzel: bietet dasselbe Bild (die distobuccale Wurzel ist bei der Präparation verloren gegangen).

Fundus der Alveole: Bei beiden Wurzeln leichter Knochenabbau.

Laterale Seite der Zahnwurzeln usw.: Normales Bild, übereinstimmend mit den Kontrollzähnen.

Gesamteindruck: Der Ausheilungsprozeß ist, entsprechend der kurzen Liegedauer, noch im Anfangsstadium.

(B) Amputation mit Hochfrequenzdevitalisation.

2. Amputationsfläche: Nekrotischer Pfropf, umgeben von Blutungsherden.

Kanalinhalt: Nekrobiose in dem größten Teile des Kanals. Nach unten hin endet diese Zone in einem Blutungsherd, weiter apikalwärts ist lebendes Gewebe vorhanden mit intakter Odontoplastenschicht.

Fundus der Alveole: Nicht im Präparat zu sehen, da bei der Verarbeitung der Wurzelapex abgeschnitten worden ist.

Laterale Seiten der Zahnwurzel usw.: An der Wurzeloberfläche sind, vor allem an der labialen Seite, sehr starke Resorptionen der Dentinsubstanz aufgetreten. Es sind tiefe, sogenannte Zahnfleisch-Knochentaschen vorhanden, die stark entzündlich verändert sind. Ausgedehnte Nekrose und sogar Sequesterbildung im Knochen. An der lingualen Seite ist die Wurzel weniger resorbiert und teilweise durch Knochen mit der Alveole verwachsen.

Gesamteindruck: Sequestration der oberen zwei Drittel der Alveole.

3. Amputationsfläche: Ziemlich scharf abgegrenzte Nekrose.

Kanalinhalt: Unter der Amputationsfläche liegt eine „nekrobiotische" Zone vor, die etwa bis zur Hälfte der Kanallänge reicht. An dieser Stelle ist ein Blutungsherd zu sehen, von hier bis zum Apex nicht nekrotisiertes Gewebe mit erweiterten, blutgefüllten Gefäßen. Die Odontoplastenschicht ist in dem apikalen Abschnitt des Kanals noch erhalten. Im Kanal keine Verknöcherungen zu sehen.

Fundus der Alveole: Direkt an das Foramen apicale grenzend, liegt starker Knochenanbau vor, neben einer Knochenresorption, die auch weiter in die Spongiosa sich erstreckt. Keine Infiltration, aber häufig alte Blutungsherde.

Laterale Seiten der Zahnwurzel usw.: Die Wurzeloberfläche zeigt an manchen Stellen Resorptionslakunen, an einer Stelle sehr tiefgehend. In den Alveolarfortsätzen ist Knochenabbau neben -Anbau vorhanden. An einzelnen Stellen ist auch die laterale Seite der Wurzeln mit dem Alveolarknochen verwachsen. Labial sehr starke Resorption der Alveole, dementsprechend ist starke Verbreiterung des Periodontalspaltes eingetreten.

Gesamteindruck: Wenn man die kurze Liegedauer in Betracht zieht, muß man hier von einer starken Reaktion des lateralen Parodontiums sprechen; im apikalen Parodontium ist nur geringe Schädigung aufgetreten.

4.| Amputationsflächen: Nekrotisch.

Kanalinhalt: Nur die mesiale Wurzel ist im Präparat zu sehen. Unter der Amputationsfläche befindet sich zuerst eine nekrotische Zone. Weiter unten liegt Nekrobiose vor. In dem apikalen Teil des Kanals Leukozyteninfiltration.

Fundus der Alveole: Langsam verlaufender Knochenumbau.

Laterale Seiten der Zahnwurzel usw.: Keine Resorptionen und keine Verwachsungen, jedoch erheblicher Umbau des Alveolarknochens.

Besondere Bemerkungen: Bei der Operation wurde mit dem Hochfrequenzstrom nur der palatinale Kanal behandelt, dieser ist, wie gesagt, im Präparat nicht zu sehen. Die hier gemachten Angaben betreffen also nur eine unbehandelte Wurzel:

Gesamteindruck: Infektion einer nicht behandelten Wurzel, weitere Aussagen nicht möglich.

2. Serie: Zähne mit 7 Wochen Liegedauer.

(A) Amputation mit Nervarsendevitalisation.

|4. Amputationsflächen: Nekrotisch.

Kanalinhalt: Mesiale Wurzel: Nekrose bis tief in den Kanal, in dem apikalen Teile des Kanals entzündliche Infiltrationen. Distale Wurzel: Gleichfalls oben Nekrose, unten im Kanal Infiltration. An der Wurzelspitze außerdem Resorption.

Fundus der Alveole: Mesiale Wurzel: Starke entzündliche Infiltration, Knochenabbau in der Spongiosa. Distale Wurzel: Gleichfalls starke Infiltration mit Knochenabbau.

Laterale Seiten der Zahnwurzeln usw.: Um den ganzen Zahn leichte Infiltration, mit Abbau des Knochens einhergehend.

Besondere Bemerkungen: Es war bei der Präparation ein Bohrer im mesialen Kanal abgebrochen und wurde mit einer Chlorphenolkampfereinlage belassen.

Gesamtergebnis: Scheidet für die Versuchsreihe aus, wegen veränderter Technik und Infektion.

|5. Amputationsflächen: Nekrotisch.

Kanalinhalt: Mesiale Wurzel: bis zum Apex ist die Pulpa nekrotisch und geschrumpft. Im Foramen apicale leichte Resorptionen und Entzündungserscheinungen. Distale Wurzel: Stärkere Infektion und Resorptionen als in der mesialen Wurzel.

Fundus der Alveole: Mesiale Wurzel: Beginnende Infiltration. Distale Wurzel: erhebliche Infiltration, mit Knochenabbau einhergehend.

Laterale Seiten der Zahnwurzeln usw.: Mesiale Wurzel: Nicht ausgesprochene Infiltration, ziemlich normales Bild. Distale Wurzel: Deutliche Infiltration, beginnender Knochenabbau.

Gesamtergebnis: Scheidet aus wegen Infektion.

|6. Amputationsflächen: Nekrotisch.

Kanalinhalt: In beiden Wurzeln dasselbe Bild, nämlich Nekrose der Pulpa bis zum Apex, Resorptionen im Foramen apicale und Entzündung an dieser Stelle (Infiltrat).

Fundus der Alveole: Mesiale Wurzel: Nach der distalen Seite des Foraminis apicalis starke Infiltration und geringer Knochenabbau, direkt unterhalb der Wurzelspitze starker Anbau von Knochen. Distale Wurzel: Infiltration im Parodontium. Geringer Knochenabbau.

Laterale Seiten der Zahnwurzeln usw.: Nur in der Umgebung der beiden Wurzelspitzen Infiltrationen mit geringem Knochenverlust zu sehen, weiter normaler, den Kontrollzähnen entsprechender Zustand.

Gesamtergebnis Scheidet aus wegen Infektion.

(B) Amputation mit Hochfrequenzdevitalisation.

$\overline{4.}$| Amputationsflächen: Nekrotische Zone.

Kanalinhalt: Mesiale Wurzel: Nur der apikale Teil dieses Wurzelkanales ist im Präparat zu sehen. Hier ist erhebliche Verknöcherung eingetreten, sowohl an den Kanalwänden, als in der Mitte des Luminis. Distale Wurzel: Vollkommen nekrotischer Inhalt bis kurz vor dem Apex. Im letzteren Teile des Kanals schwache Infiltration.

Fundus der Alveole: Sehr starker Knochenanbau um die Wurzelspitze herum bei der mesialen Wurzel, bei der distalen geringer Knochenanbau, ohne begleitende Infiltration.

Laterale Seiten der Zahnwurzeln usw.: Mesiale Wurzel: ihrer ganzen Länge nach durch Knochen mit der Alveole verwachsen. In der marginalen Hälfte der Alveole starke Resorptionen, Erweiterung des Periodontalspaltes. An einer Stelle, kurz unter der Bifurkation ist eine Resorption eingetreten. Distale Wurzel: Keine Verwachsungen oder Resorptionen.

Besondere Bemerkungen: Nur im mesialen Wurzelkanal wurde die Hochfrequenzelektrode eingebracht, der distale wurde unbehandelt gelassen.

Gesamteindruck: Starke Reaktion der behandelten Wurzel, nicht nur im Kanal (im günstigen Sinne), sondern auch im Parodontium (in sehr ungünstigem Sinne). Infektion des distalen Kanals.

$\overline{5.}$| Amputationsflächen: Nekrotische Zone.

Kanalinhalt: Mesiale Wurzel: Pulpagewebe nekrotisch bis tief in den Kanal. Nur im apikalen Abschnitt des Kanals liegt lebendes Gewebe vor, hier ist leichte Verknöcherung aufgetreten. Distale Wurzel: Inhalt nekrotisch und zerfallen. Unten im Kanal nekrobiotischer Zustand (geringe Infiltration?).

Fundus der Alveole: Mesiale Wurzel: starke Knochenablagerungen an der Außenseite der Wurzelspitze, die aber soweit ersichtlich keine Verbindung mit dem Alveolenknochen hat, tiefer im Fundus hat stärkerer Umbau stattgefunden, Anbau überwiegt. Distale Wurzel: geringer Knochenabbau.

Laterale Seiten der Zahnwurzeln usw.: An der mesialen Seite der mesialen Wurzel ist kurz unterhalb der Gingiva an einer Stelle eine Resorption der Wurzeloberfläche von geringer Ausdehnung aufgetreten. Auch sind Resorptionen des Alveolenknochens vorhanden. Es sind keine Verwachsungen der Wurzel mit dem Alveolenknochen aufgetreten. In der Wurzelbifurkation ist bei der Operation eine Perforation

gesetzt worden, die aber nur eine sehr leichte Reaktion des Parodontiums hervorgerufen hat in Form einer kleinen Infiltration an der Perforationsstelle. Distale Wurzel: Die entzündliche Infiltration hat sich etwas nach oben verbreitert, weiter normales Bild.

Besondere Bemerkungen: Nur der mesiale Kanal wurde mit Hochfrequenzstrom behandelt.

Gesamteindruck: Keine besonders starke Reaktion auf die Hochfrequenzbehandlung, wenn auch immerhin erheblich.

6| Amputationsfläche: Nekrose.

Kanalinhalt: In beiden Kanälen bis kurz vor dem Apex nekrotisch. Im Apexgebiet in beiden Wurzeln entzündliche Infiltration.

Fundus der Alveole: Bei beiden Wurzeln starke entzündliche Infiltration. Knochenabbau.

Laterale Seiten der Zahnwurzeln usw.: Perforation in der Bifurkation. Das ganze interradikuläre Septum infiltriert.

Besondere Bemerkung: Die Kanäle wurden bei der Operation nicht von der Elektrode erreicht.

Es konnten nur 30 m A Stromstärke in der Kronenpulpa erreicht werden.

Gesamtergebnis: Scheidet aus für die Versuche.

3. Serie: Zähne mit 11 Wochen Liegedauer.

(A) Amputation mit Nervarsendevitalisation.

|1. Amputationsfläche: Vollkommen nekrotischer Pfropf.

Kanalinhalt: Starke Schrumpfung des nekrotischen Pulpengewebes. Die Nekrose reicht bis zum Foramen apikale, wo sie in einem alten Blutungsherd endet. Weiter nach unten befindet sich entzündlich infiltriertes Gewebe. An der Wurzelspitze sind leichte Dentinresorptionen zu sehen, daneben aber auch beginnende Zementablagerungen.

Fundus der Alveole: Entzündliche Infiltration in beschränkter Ausdehnung, leichter Knochenabbau.

Laterale Seiten der Zahnwurzel usw.: Im allgemeinen normales Bild, an einzelnen Stellen im Knochen geringer Umbau.

Gesamteindruck: Die Behandlung hat keinen Erfolg gehabt.

|2. Amputationsfläche: Nekrotischer Pfropf.

Kanalinhalt: Unterhalb der Amputationsfläche befindet sich eine kurze nekrotische Zone, die weiter nach dem Apex hin übergeht in einen nekrobiotischen Bezirk. Im unteren Viertel des Kanals liegt lebendes Gewebe mit stark erweiterten Blutgefäßen vor. Gerade im Foramen apicale starker Anbau von Knochengewebe, das an einer Stelle dem Dentin anliegt, während gleichzeitig an der lingualen Seite des Foraminis eine starke Vermehrung des Wurzelzementes stattgefunden hat.

Fundus der Alveole: Ziemlich starker Knochenanbau. Es sind an einzelnen Stellen noch Abbauprozesse zu sehen.

Laterale Seiten der Zahnwurzel usw.: Das Parodontium zeigt großen Blutreichtum, der Alveolenknochen geringen Knochenumbau.

Besondere Bemerkung: Der Zahn ist noch nicht ganz fertig gebildet gewesen zur Zeit der Operation. Der Wurzelkanal und das Foramen apicale zeigen noch sehr weite Lumina.

Gesamteindruck: Der Heilungsvorgang scheint im günstigen Sinne zu verlaufen.

3. Amputationsfläche: Nekrotisch.

Kanalinhalt: Nekrotisch bis kurz vor dem Apex und geschrumpft. Ein alter Blutungsherd bildet die Grenze zwischen nekrotischem und lebendem Gewebe. Das lebende Gewebe ist zellreiches, jugendliches Gewebe. Im Foramen apicale sind kleine Resorptionen des Dentins aufgetreten, die aber schon wieder in Apposition von Zement übergegangen sind.

Fundus der Alveole: Geringer Umbau des Knochens, wobei der Anbau überwiegt.

Laterale Seiten der Zahnwurzel usw.: In genauer Uebereinstimmung mit dem Bilde, das die Kontrollzähne zeigen, also als normal zu bezeichnen.

Gesamteindruck: Die Heilung geht langsam vor sich, vielleicht, weil dieser Zahn schon eine fertig gebildete Wurzel hat mit verhältnismäßig engem Foramen apicale.

(B) Amputation mit Hochfrequenzdevitalisation.

1. Amputationsfläche: Nekrose. Das Gewebe ist stark zusammengeschrumpft.

Kanalinhalt: Bis tief in den Kanal hinein zusammengeschrumpft und nekrotisch. Im Foramen apicale kleine Resorptionen des Zahnbeins und erhebliche Granulationen im restierenden Pulpengewebe.

Fundus der Alveole: Starker Umbau von Knochen, Anbau überwiegt.

Laterale Seite der Zahnwurzel usw.: Das Zahnfleisch hat sich stark zurückgezogen, mit Schwund des Alveolachknochens einhergehend. Seitlich an der Wurzeloberfläche sind ausgedehnte Resorptionen aufgetreten, zugleich sind mächtige Knochenablagerungen auf der Wurzeloberfläche zu sehen.

Besondere Bemerkungen: Der Zahn fing kurz nach der Operation sich zu lockern an, die Lockerung war aber nur geringfügig.

Gesamteindruck: Sehr starke Reaktion des lateralen Parodontium und des Alveolarknochens. Apikal ist die Reaktion nicht als ungünstig zu bezeichnen.

2. Amputationsfläche: Nekrose.

Kanalinhalt: Bis zur Mitte der Kanallänge ist der Inhalt nekrotisch, von dieser Stelle bis kurz vor dem Foramen apicale nekrobiotisch. In dem apikalen Teile des Kanals ist lebendes Gewebe, es ist hier eine teilweise an der Wand anliegende, teilweise mitten im Gewebe sich befindende recht umfangreiche Knochenbildung zu erkennen.

Fundus der Alveole: Gewaltiger Knochenabbau. In den tieferen Partien ist noch Abbau zu sehen, der Anbau überwiegt aber wesentlich. Nach ausgedehnten Resorptionen sind entlang dem Fundus neue

kontinuierliche Knochenlager entstanden bis zur normalen Breite des Periodontalspaltes gleich oberhalb davon Ausfüllung des Periodontiums mit Knochensubstanz und partieller Zement-Alveolenknochen-Verwachsung.

Laterale Seiten der Zahnwurzel usw.: Zahnfleisch und Alveolarkämme stark reduziert. Mächtige Resorptionen der Wurzeloberfläche sind mit Knochenanbau auf der Wurzel einhergegangen. Die Zahnwurzel ist auf diese Weise über große Strecken mit dem Knochen der Alveole verwachsen.

Besondere Bemerkung: Gleichfalls wie 1.| stand auch dieser Zahn bald nach der Operation schon locker.

Gesamteindruck: Sehr starke Reaktion, vor allem lateral des Zahnes. Apikal verhältnismäßig günstig.

3.| Amputationsfläche: Vollkommene Nekrose.

Kanalinhalt: Schon kurz unterhalb der Amputationsfläche liegt lebendes Gewebe vor, die Odontoplastenschicht ist hier aber nicht mehr vorhanden. Zur Mitte der Kanallänge ist Knochenbildung eingetreten, der Knochen liegt sowohl den Kanalwänden an, als auch in der Mitte des Luminis. In der apikalen Pulpa sind die Odontoplasten erhalten.

Fundus der Alveole: Der Abbau im Knochen ist sehr stark gewesen, jetzt aber überwiegt der Anbau neuen Knochens.

Laterale Seiten der Zahnwurzel: An der marginalen Hälfte der Wurzeloberfläche sind nur wenige aber ausgedehnte Resorptionen aufgetreten. Unterhalb der Mitte ist der Zahn durch Knochen mit dem Alveolarfortsatz verwachsen. In dem seitlichen Alveolarknochen starker Umbau.

Gesamteindruck: Starke Reaktion des marginalen Parodontium, vielleicht infolge des weiten Luminis des Kanals.

5. 6. 7.| Diese Zähne blieben als Kontrollzähne unbehandelt.

Bei den Zähnen, wo von Resorptionen an der Wurzeloberfläche und Verwachsungen mit dem Alveolarknochen gesprochen wurde, ist noch folgendes zu bemerken: Der Knochen, der die Verwachsungen darstellt, lagert sich nicht in die eventuell entstandenen Resorptionslakunen ab, sondern schließt sich nur an eine intakte Zahnoberfläche an. Auch wird Knochen an dem Alveolarfortsatz angebaut, und in der Mitte des früheren Periodontalspaltes findet die Verwachsung der sich von beiden Seiten entwickelnden Knochenmassen statt.

Obwohl bei den Zähnen, die ein Zurückziehen des umgebenden Zahnfleisches aufweisen (1., 2., 3.|) Kofferdam gebraucht wurde, und nach der Operation keine Koagulationszone auf dem Zahnfleisch zu sehen war, so wäre es doch nicht ausgeschlossen, daß dieser Schaden durch eine direkte Ueberleitung des Stromes zustande gekommen wäre. Mit Sicherheit ist hier aber nichts zu sagen, es besteht immerhin auch die Möglichkeit einer Wirkung durch das Dentin hindurch.

Kritische Auswertung der Versuche.

Wenn man auf Grund der vorliegenden Versuche die Amputationsmethode bei der die Devitalisation der Pulpa durch Nervarsen zustande kommt, mit der Methode, wobei die Pulpa mittels Hochfrequenzstrom koaguliert wird, vergleichen will, so muß man hierbei zuerst folgendes berücksichtigen:

a) die Ergebnisse des Tierexperimentes können nicht ohne weiteres auf menschliche Verhältnisse übertragen werden,

b) die Anzahl der behandelten Zähne ist zu klein, um allein daraus irgendwelche weitgehenden Schlüsse zu ziehen,

c) die Dosierung der zugeführten Hochfrequenzenergie war für alle, nach dieser Art behandelten Zähne dieselbe, was nicht den Verhältnissen der Praxis entspricht.

Wie aus diesen drei Voraussetzungen hervorgeht, kann man aus den Versuchsergebnissen also nur unter gewissen Einschränkungen einige allerdings prinzipiell wichtige Schlußfolgerungen ziehen.

Aus den Versuchen geht folgendes hervor:

I. Diejenigen Zähne, die Entzündungserscheinungen aufweisen, zeigen, daß es trotz peinlichsten aseptischen Arbeitens nicht möglich ist, um mit der angewandten Operationstechnik in allen Fällen eine Infektion zu verhüten.

II. Die verwandten Medikamente sind nicht in der Lage, in jedem Falle eine gesetzte Infektion mit Erfolg zu bekämpfen.

III. Die positiven Fälle, die also eine Heilungstendenz zeigen, beweisen, daß eine erfolgreiche Amputation nach dieser Methode möglich ist.

IV. Aus dem Protokoll geht hervor, daß (soweit keine Entzündungen auftraten) eine langsam vor sich gehende Heilung beobachtet werden konnte, der nicht starke Reizerscheinungen vorausgegangen waren. Im Fundusgebiet (und in einigen Fällen auch im seitlichen Parodontium) wurde ein Knochenumbau konstatiert, der einen ruhigen Verlauf zu haben schien.

V. Die beobachteten Heilungsvorgänge entsprechen im allgemeinen den Befunden von O. Müller, S. Meyer, Lutz, Heß u. a., wobei zu bemerken ist, daß diese Vorgänge infolge der kurzen Liegedauer sich noch im Anfangsstadium befanden.

VI. Die verwandten Medikamente sind also imstande, den devitalisierten, vorher gesunden und intra operationem nicht infizierten Pulpenstumpf in einem derartigen Zustand zu erhalten, daß er auf das Parodontium keinen schädlichen Reiz ausübt, ja, daß er langsam verknöchert (sogenannte Verzementierung).

VII. Der größte Unterschied zwischen den beiden in den Experimenten angewandten Behandlungsmethoden liegt nach unseren Ergebnissen in der Verschiedenheit der Reaktion des Parodontium auf unseren

Maßnahmen; bei der Hochfrequenzbehandlung sind nämlich, wie aus den Protokollen hervorgeht, in allen Fällen erhebliche parodontale Veränderungen, vor allem in den lateralen Bezirken aufgetreten, während bei der „Nervarsenamputation" nur sehr geringe derartige Erscheinungen beobachtet wurden.

VIII. Es fällt auf, daß in dem apikalen Abschnitt aller mit Hochfrequenzstrom behandelten Wurzelkanäle lebendes Gewebe und stets funktionierende Odontoplasten vorgefunden wurden; in einem Fall (3.) war sogar bis zur Mitte der Kanallänge noch lebendes Gewebe vorhanden, das teilweise verknöchert war. Diese Befunde sind zwar vielleicht auf die weiten Kanallumina, die bei diesen meist noch sehr jugendlichen Zähnen vorlagen, zurückzuführen, sie besagen aber zugleich, daß bei Zähnen mit weiten Wurzelkanälen schon recht erhebliche parodontale Erscheinungen auftreten können, bevor eine totale Koagulation des Kanalinhaltes erreicht wird.

Gottlieb und Orbán haben in ihren Tierexperimenten (an 25 Hundenzähnen) genau dieselben Reaktionen im Parodontium beobachtet, wie sie in unserem Protokoll geschildert wurden. Es wurden bei den Versuchen dieser Autoren Stromdosen von 125 m A — 30 Sek. bis 65 m A — 5 Sek. teilweise in den Pulpen, teilweise an den Apices appliziert. Als Besonderheit geben Gottlieb und Orbán noch an, daß die Zähne, die geringere Stromdosen bekommen haben, nur Verwachsungen ohne Resorption zeigen.

IX. Hinsichtlich unseres Ergebnisses und der Befunde von Gottlieb und Orbán gestaltet sich die Annahme, daß der Strom nur in dem Wurzelkanal eine merkbare Wirkung auslöse, wegen der dort auftretenden Zusammendrängung der Stromlinien (die ein Folgezustand des großen elektrischen Widerstandes des Dentins sein sollte), als unrichtig, denn es ist wohl kaum denkbar, daß der Strom auf anderem Wege als durch die Dentinkanälchen hindurch eine so erhebliche Einwirkung auf das Parodontium haben könnte.

X. Die Dosis der in den Versuchen zugeführten Stromenergie (60 m A — 3 x 6 Sek.) ist für die meisten Zähne wahrscheinlich viel zu hoch gewesen.

XI. Obwohl, wie schon anfangs gesagt, diese Ergebnisse nicht ohne weiteres auf menschliche Verhältnisse übertragen werden dürfen, glaube ich doch sagen zu können, daß die oben geschilderten Versuche den Hinweis erbracht haben, in welcher Richtung die Art der Schädigungen, die bei der Hochfrequenzbehandlung unter terminale Anästhesie entstehen können, zu suchen sind.

XII. Da nun auch manche Autoren, die ihre Ansichten auf in der Praxis erworbenen Erfahrungen oder auf theoretische Erwägungen gründen, die Anwendung des Hochfrequenzstromes in anästhesierten Gebieten als gefährlich und wenig vorteilbringend darstellen, so hat man jetzt einen weiteren und experimentell belegten Grund, diesen Gebrauch des Hochfrequenzverfahrens abzulehnen.

$\underline{|2}$ Amputation mit Nervarsendevitalisation.
Schnitt 3.
11 Wochen Liegedauer.
Apex mit Alveolenfundus.

Resorptionslakune

Knochenbildung unten im Wurzelkanal.

$\overline{2|}$ Amputation mit Hochfrequenzdevitalisation.
Schnitt 8.
11 Wochen Liegedauer.
Foramen apicale mit Umgebung.

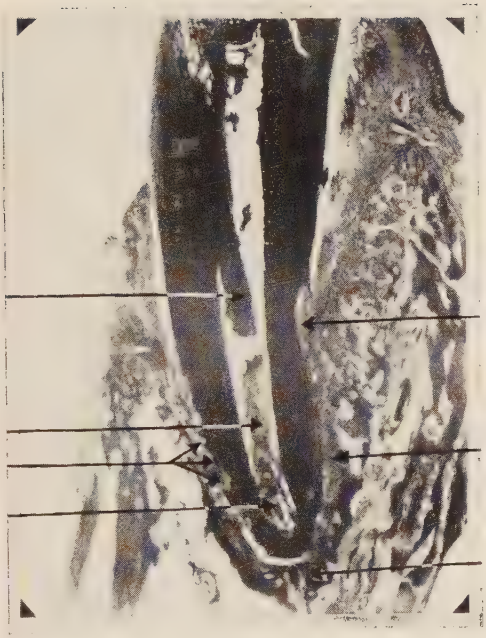

12 Amputation mit Hochfrequenzdevitalisation.
Schnitt 12.
11 Wochen Liegedauer.
Übersicht.

3| Amputation mit Hochfrequenzdevitalision.
Schnitt 18.
11 Wochen Liegedauer.
Übersicht.

Knochenbildung
im Wurzelkanal

$\overline{4}|$ Amputation mit Hochfrequenzdevitalisation.
Schnitt 39.
7 Wochen Liegedauer.
Apen mit umgebendem Gewebe.



Knochenablagerung auf
der Wurzeloberfläche
Verwachsung mit dem
Alveolenknochen.

Kleine Resorptions-
lakune.

$\overline{4}|$ wie oben.
Schmorl-Färbung.

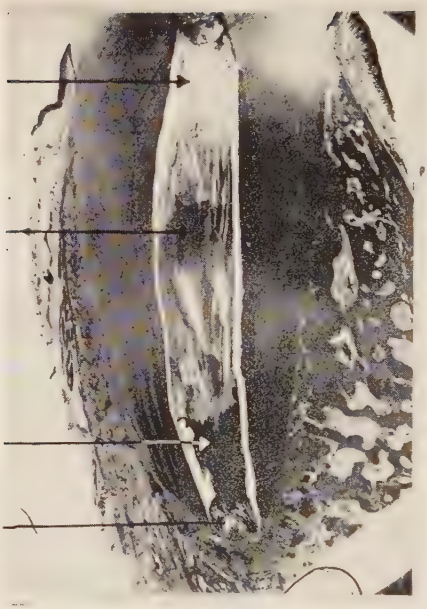

⌈3 Amputation m
Nervarsendevitalisat
Schnitt 20.
3 Wochen Liegedau
Übersicht.

⌈3 Amputation
mit Nervarsen-
devitalisation.
Schnitt 20.
3 Wochen Liegedauer.
Übersicht
des apikalen Bezirks.



$\overline{3|}$ Amputation mit Hochfrequenzdevitalisation.
Schnitt 9.
3 Wochen Liegedauer.
Übersicht.

$\overline{2|}$ Amputation mit Hochfrequenzdevitalisation.
Schnitt 18.
3 Wochen Liegedauer.
Übersicht.

Bei der Beendigung dieser Arbeit ist es mir eine angenehme Pflicht, Ihnen, Herr Professor Rebel, meinen verbindlichsten Dank auszusprechen für die gütige Ueberlassung des Themas und für die wertvollen Ratschläge und Hilfe bei der Bearbeitung.

Ihnen, Herr Dr. Ziebe, bin ich für die Hilfe bei der Herstellung meiner Mikrophotographien sehr zu Dank verpflichtet.

Literaturverzeichnis.

Pulpaamputation.

Adloff: Amputation oder Exstirpation. D. M. f. Z. 1915. Heft 1.

Adloff: Pulpaamputation oder Pulpaexstirpation. Z. R. 1919.

Adloff: Zur Wurzelbehandlung. D. Z. W. 1921. Heft 40.

Adloff: Zur Frage der Pulpaamputation. D. Z. W. 1921. Heft 49.

Adloff: Zukünftige Behandlungswege d. Pulpitis? D. M. f. Z. 1923. H. 22.

Adloff: Zur Kritik neuerer Methoden der Pulpa- und Wurzelbehandlung. D. Z. W. 1925. Heft 6.

Balters: Ein Beitrag zur Behandlung erkrankter Zahnpulpen. Vierteljahrsschrift f. Z. 1928. Heft 1.

Baumgartner: Ergebnisse histologischer Untersuchung der Wurzelspitze. D. M. f. Z. 1909. S. 845.

Blaney: The Mumification of Pulps. A Discussion by correspondence. Dent. It. of Int. 1928. Heft 2.

Boennecken: Ueber Pulpaamputation. D. Z. i. V. 1910. Heft 12.

Boennecken: Zur Therapie d. Pulpakrankheiten. D. M. f. Z. 1912. H. 4.

Bossard: Pulpaamputation: Its Justification and its Technique. Dent Cosm. 1929. Nr. 1.

Brühlmann: Die Wurzelbehandlung im Röntgenbild. Schw. M. f. Z. 1931. Heft 1.

Buckley: The Mumification of Pulps. A. Discussion by correspondence. Dent. It. of. Int. 1928. Heft 2.

Crane: Filling the Root-Canal. Dent. Mag. 1926. Heft 8.

Crane: The Mumification of Pulps. A. Discussion by correnspodence. Dent. It. of. Int. 1928. Heft 2.

Davis: Pulpotomy versus Pulpexstirpation. Dent. It. of. Int. 1922. H. 2.

Davis: Partial Pulpectomy. Dent. It. of Int. 1922. Heft 11.

Davis: Pulpotomy with special Reference to partial Pulpectomy. Dent. It. of Int. 1922. Heft 10.

Dependorf: Die Wurzelbehandlung bei erkrankter Pulpa und erkranktem periapikalem Gewebe, einschl. der Pulpaüberkappung. Ergebnisse der ges. Zahnh. 1911. Heft 3.

Dependorf: Idem. Ergebnisse der ges. Zahnh. 1912. Heft 7.

Elander: Das Problem des Wurzelfüllens. D. M. f. Z. 1914. Heft 7.

Euler: Metaplasie der Pulpa. Vjschr. f. Z. 1921. S. 301.

Euler: Möglichkeiten und Grenzen der Zahnerhaltung bei Pulpaerkrankungen und ihre Folgezustände. D. Z. W. 1930. Heft 15.

Euler: Die Pulpapathologie als Grundlage für die Wurzelbehandlung. D. Z. W. 1929. Heft 1.

Faber: Wurzelfüllung und Fokalinfektion. D. M. f. Z. 1928. Heft 11.

Feiler: Wurzelfüllungsmethoden. Fortschr. d. Zahnh. Bd. II, 1926. S. 439.

Feiler: Idem. Fortsch. d. Zahnh. Bd. IV, S. 490. (1928).

Feldmann: Biologische Prozesse im periapikalen Gewebe. D. M. f. Z. 1929. Heft 4.

Fischer: Beiträge zur Behandlung erkrankter Zähne mit bes. Berücksichtigung der Anatomie und Pathologie der Wurzelkanäle. D. Z. i. V. 1908. Heft 4.

Fischer: Der heutige Stand der Wurzelbehandlung mit Rücksicht auf die feinere Anatomie menschl. Wurzelkanäle, insb. am Foramen apicale. D. M. f. Z. 1912. S. 81.

Fischer: Zukünft. Behandlungswege der Pulpitis? D. M. f. Z. 1923. H. 13.

Fischer: Ziele und Möglichkeiten der modernen Wurzelbehandlung. Z. R. 1929. Heft 43, 44, 51.

Grove: Nature's Method of making perfect Root-fillings following Pulp-Removal with a brief consideration of the development of secondary Cementum. Dent. Cosm. 1921, Vol. 63. Heft 10.

Grove: Why some pulpless Teeth are not pathogenic. Dent. It. of Int. 1922. Heft 1.

Grove: A method of Pulp-removal to prevent periapical Infection. Journ. of. Amer. Dent. Assoc. 1923. H. 2.

Grove: The Mumification of Pulps. A discussion by correspondence. Dent. It. of Int. 1928. H. 2.

Hartmann: Klinisch-bakteriol. Untersuchungen über die Sterilität des Zahninneren nach Devitalisation der Pulpa mit Arsenik. D. Z. W. 1930. Heft 2.

Heinze: Arsenstudien. Untersuchungen über den Verbleib des Arsens nach Arsenapplikation. D. M. f. Z. 1924. H. 14.

Hellner: Pathohistologische und röntgenologische Untersuchungen über die Pulpaamputation. Zschr. f. Stom. 1930. H. 8 und 9.

Hensel: Zukünftige Behandlungswege d. Pulpitis. D. M. f. Z. 1924. H. 10.

Heß: Die Pulpaamputation als selbständige Wurzelbehandlungsmethode. D. Z. i. V. H. 66. 1925.

Hesse: Zukünftige Behandlungswege der Pulpitis? D. M. f. Z. 1924. H. 8.

Hilgers u. Precht: Pulpainfektion und Pulpaamputation. D. M. f. Z. 1923. H. 12.

Hopewell-Smith: Discussion on the paper of Grove (nature's Method of making perfect Root-canal-fillings). Dent. Cosm. 1921. H. 10.

Hübner: Die Triopasta als Wurzelbehandlungsmittel in ihrer Wirkung auf die Pulpenstümpfe und die Wurzelhaut. Korresp. Bl. f. Zahnärzte 1927. H. 9.

Kantorowicz: Klinische Zahnheilkunde. Meusser, Berlin 1924.

Kantorowicz: Wurzelbehandlung. Z. R. 1925. H. 28.

Kassarnowski: Fehler, welche die Amputationsmethode in Mißkredit bringen. D. M. f. Z. 1912. S. 461.

Kronfeld: Trikresolformalin und Pulpaamputation. Zschr. f. Stom. 1922. Heft 2.

Kronfeld: Kasuitische Mitteilung zur Pulpaamputation. Schw. M. f. Z. 1927. Heft 11.

Leist: Ueber die Vitalität pulpenamputierter Zähne. Zschr. f. Stom. 1926. Heft 6.

Luniatschek: Die Mumifikation der Pulpa als Vorbeugungsmittel. D. m. f. Z. 1922. H. 23.

Lutz: Histologische und bakteriologische Untersuchungen über die Wirkung der Triopaste bei der Pulpaamputation. Schw. M. f. Zahnheilkunde 1923. H. 3.

S. Meyer: Die Pulpaamputation eine pathologisch-histologische und bakteriologische Studie. Schw. M. f. Zahnh. 1919. Heft 4.

S. Meyer: Ein kurzes Wort f. d. Amputation. Zschr. f. Stom. 1922. H. 9.

Messing: Pulpaamputation u. -Extraktion. Zschr. f. Stom. 1922. H. 11.

Michaelis: Ueber den heutigen Stand der Wurzelbehandlungsfrage. Z. R. 1929. H. 8.

Moral: Kapitel: Wurzelbehandlung. Handbuch d. Zahnh. Herausg. Kantorowicz. Bergmann, München. 1925.

O. Müller: Beitrag zur Amputation der Pulpa. Schw. M. f. Zahnh. 1917. Heft 2.

O. Müller: Histologische und bakteriologische Befunde nach Pulpaamputation. Schw. M. f. Z. 1920. H. 1.

O. Müller: Beitrag zum Problem der Wurzelfüllung nach Devitalisation der Pulpa. Schw. M. f. Zahnh. 1926. H. 12.

O. Müller: Neue Untersuchungen über die Exstirpation der Pulpa und die Wurzelfüllung. Ztschr. f. Stom. 1927. H. 10.

O. Müller: Wurzelfüllungsmethoden. Fortschr. der Zahnh. Band 5, 1929, S. 444.

Notter: Ueber die Wirkung des Paraformaldehyds auf Pulpa und Periodontium. Schw. M. f. Z. 1930. H. 9.

Ottesen und Häupl: Ueber Pulpaamputation an Zähnen vor Beendigung des Wurzelwachstums. Vjschr. f. Z. 1928. H. 4.

Peckert: Möglichkeiten und Grenzen der Zahnerhaltung bei Pulpaerkrankungen und ihren Folgezuständen. Referat: Praktische Therapie. D. Z. W. 1930. H. 16.

Peter: Zur Pulpaamputationsfrage. Zschr. f. Stom. 1922. H. 2.

Praeger: Erkrankungen der Zahnpulpa. Fortschr. d. Zahnh. Bd. I, 1925. S. 115.

Praeger: Idem. Fortschr. d. Zahnh. Bd. IV, 1928. S. 362.

Prinz: Mumification of the dental Pulp. Dent. It. of Int. 1928. H. 2.

Rebel: Wurzelbehandlung und -Füllung nach Exstirpation entzündlich erkrankter Pulpen. D. M. f. Z. 1924. H. 7.

Rebel: Arsenstudien. Arsen oder Injektionsanästhesie. D. M. f. Z. 1924. Heft 3 und 4.

Rebel: Arsenstudien. Weitere tierexperimentelle Untersuchungen über die „Arsenwunde", zugleich ein Beitrag zur Zystogenese. D. M. f. Z. 1924. H. 23.

Rebel: Die deutsche Methode der Wurzelbehandlung u. Wurzelfüllung. Vjschr. für Zahnh. 1926. H. 1.

Rebel: Möglichkeiten und Grenzen der Zahnerhaltung bei Pulpaerkrankungen und ihren Folgezuständen. Kurzes Diskussionsreferat: Besond. konservative Behandlungsmethode. D. Z. W. 1930. H. 17.

Rebel: Behandlung der Pulpakrankheiten. Handwörterbuch der ges. Zahnheilkunde. Barth, Leipzig und Meusser, Berlin. 1931.

Rhein: Scientific Treatment of Root-Canals. Dent. Cosm. 1911. H. 9.

Rhein: The Mumification of Pulps. A Discussion by correspondence. Dent. It. of Int. 1928. H. 2.

Riha: Zum Thema: Zahnwurzelbehandlung. Zschr. f. Stom. 1923. H. 5.

Rosanes und Steiner: Theoretische Erörterungen zur Frage der Wurzelbehandlung. Zschr. f. Stom. 1922. H. 9.

Schlemmer: Ueber die Wurzelbehandlung. Zschr. f. Stom. 1927. H. 10.

Schuster: Ueber Pulpa- und Wurzelbehandlung. Ergebnisse der ges. Zahnh. 1913. H. 4.

Sicher: Zur Frage der Pulpitisbehandlung: Amputation oder Exstirpation. Zschr. f. Stom. 1922. H. 7.

Silver: The Mumification of Pulps. A Discussion by correspondence. Dent. It. of Int. 1928. H. 2.

Stuntz: Beitrag zur Pulpaamputation unter Berücksichtigung des Pulpinals. D. M. f. Z. 1920. H. 10.

Turian: Amputation ou traitement radical. Schw. Mon. f. Zahnh. 1921. Heft 1.

Vonhaus: Pulpaamputation. Korresp. Bl. f. Zahnärzte 1931. H. 1.

Walkhoff: Die Behandlung der erkrankten Zahnpulpa. D. Z. i. V. 1924. Heft 63.

Weber: Ein Beitrag zur Histologie der amputierten Pulpa. D. M. f. Z. 1925. H. 12.

Weiser: Zur Frage der Pulpitisbehandlung: Amputation oder Exstirpation. Zschr. f. Stom. 1922. H. 7.

Hochfrequenzstrombehandlung.

Becker: Die Diathermie im Dienste der Zahnh. Z. R. 1929. H. 28.

Ebbers: Die chirurgische Diathermie in der Zahnheilkunde. D. Z. W. 1930. H. 20.

Feiler: Die rationelle Therapie der Erkrankungen der Pulpa und des apikalen Paradentiums mit bes. Berücksichtigung der Diathermie. D. Z. W. 1931. H. 4.

E. u. W. Flohr: Die Anwendung der Diathermie in der Zahnheilkunde. Ein Leitfaden für die Praxis. Meußer, Berlin, 1930.

E. u. W. Flohr: Die chirurgische Diathermie bezw. Elektrokoagulation bei der Wurzelbehandlung. Z. R. 1930. H. 13.

E. u. W. Flohr: Ein Beitrag zur Diathermie. Z. R. 1930. H. 48.

E. Flohr: Ueber chirurgische Diathermie in der konservierenden Zahnheilkunde. D. Z. W. 1930. H. 11.

W. Flohr: Die sogen. medizinische und chir. Diathermie in der Praxis des Zahnarztes. Z. R. 1929. H. 42.

Friedberg: Bakteriologische Untersuchungen nach Pulpagangren. Schw. M. f. Zahnh. 1931. H. 3.

Gottlieb und Orbán: Veränderungen im Periodontium nach chirurgischer Diathermie. Zschr. f. Stom. 1930. H. 12.

Held: La Diathermie dans la pratique dentaire courante. Schw. M. f. Zahnheilkunde 1931. H. 2.

Henseler: Die praktische Anwendung der Diathermie in der modernen Zahnheilkunde. Radionta-Verlag. Berlin, 1930.

Klein: Einige Mitteilungen über die Anwendung des Diathermiestromes in der Zahnheilkunde. Zschr. f. Stom. 1929. H. 5.

Kristiansen: Die Diathermie in der Zahnheilkunde. Vjschr. f. Zahnh. 1929. H. 4.

Levy: Kombinierte Anwendung physikalischer Behandlungsmethoden bei Pulpa- und Wurzelerkrankungen. Z. R. 1930. H. 21.

Mamlok: Diathermie. Zum Aufsatz von Dr. Wasgien. Z. R. 1930. H. 17.

Mamlok: Diathermie in der Zahnheilkunde. Korrespondenzbl. f. Zahnärzte 1931. H. 1.

R. Müller: Die Diathermie in der Zahnheilkunde. D. Z. W. 1930. H. 9.

R. Müller: Die Verwendung der Diathermie in der Wurzelbehandlung. D. Z. W. 1930. H. 21.

Münzesheimer: Stellungnahme zur Diathermiebehandlung. Z. R. 1931. H. 2.

Münzesheimer: Die Wurzelbehandlung mit Hochfrequenzstrom. Berlinische Verlagsanstalt. Berlin 1931.

Neumann und Krüger: Die chirurgische Diathermie bezw. Elektrokoagulation bei der Wurzelbehandlung. Z. R. 1930. H. 12.

Olesen und Kristiansen: Behandlung von Wurzelerkrankungen mit Hilfe von chirurgischer Diathermie. Referat in: Fortschr. d. Zahnh. 1929 Bd. 5 Teil II, S. 528.

Schlijecher: Proef met chirurgische Diathermie. Tijdschr. v. Tandh. 1931. H. 3.

Sturm: Ueber Asepsis und Kaltkaustik bei Wurzelbehandlungen. Zschr. f. Stom. 1927. H. 10.

Sturm: Chirurgische Diathermie bei Wurzelbehandlungen. Z. R. 1930. Heft 40.

Trebitsch: Die chirurgische Diathermie bei der Wurzelbehandlung. Z. R. 1930 H. 20.

Wasgien: Kritische Betrachtungen über die Anwendung der Diathermie in der Zahnheilkunde, ihre Indikationen und ihre Grenzen. Z. R. 1930, H. 14.

Wasgien: Weitere Bemerkungen über die Anwendung der Diathermie in der konservierenden Zahnheilkunde, über ihre Indikationen und ihre Grenzen. Z. R. 1931, H. 3.

Abkürzungen.

D. M. f. Z. = Deutsche Monatschrift für Zahnheilkunde.
Zschr. f. Stom. = Zeitschrift für Stomatologie.
D. Z. W. = Deutsche zahnärztliche Wochenschrift.
Vjschr. f. Z. = Vierteljahrschrift für Zahnheilkunde.
Dent. It. of. Int. = Dental Items of Interest.
Tijdschr. v. Tandh. = Tijdschrift voor Tandheelkunde.
Schw. M. f. Z. = Schweizerische Monatsschrift für Zahnheilkunde (früher Schweizerische Vierteljahrschrift für Zahnheilkunde.)
D. Z. i. V. = Deutsche Zahnheilkunde. (früher: Deutsche Zahnheilkunde in Vorträgen.)
Dent. Mag. = Dental Magazine.
Dent. Cos. = Dental Cosmos.
Ergebnisse der ges. Zahnh. = Ergebnisse der gesamten Zahnheilkunde.
Fortschr. d. Zahnh. = Fortschritte der Zahnheilkunde.
Z. R. = Zahnärztliche Rundschau.
Korresp.blatt f. Zahnärzte = Korrespondenzblatt für Zahnärzte.

Lebenslauf.

Ich, Frans Hendrik Smith, wurde am 4. Februar 1908 in Hilversum geboren. Nach sechsjährigem Volksschulbesuch, teilweise in Hilversum, teilweise in Utrecht, wurde ich 1920 zugelassen zum Städtischen Gymnasium in Utrecht; das Reifezeugnis dieser Schule erhielt ich im Juni 1926. Danach habe ich mein zahnärztliches Studium an der Reichsuniversität Utrecht angefangen und bestand am 30. Mai 1930 das zahnärztliche Staatsexamen an dieser Hochschule. Nachdem ich in den Sommermonaten einige Vertretungen übernommen hatte, befinde ich mich seit Oktober zwecks weiterer Studien an der Georg August-Universität in Göttingen.